Dup
O 22 '31
Lane Medical Library

Aus dem Pathologischen Institut des Krankenhauses
München-Schwabing
Vorstand: Professor Oberndorfer

Eine seltene Verlaufsanomalie der großen Gallenwege

Inaugural-Dissertation

zur
Erlangung der Doktorwürde in der gesamten Medizin
verfaßt und
einer Hohen Medizinischen Fakultät der Bayrischen
Ludwig-Maximilians-Universität zu München

vorgelegt von

Fritz Besold
aus Speyer

Universitätsverlag von Robert Noske in Borna-Leipzig
1930

Gedruckt mit Genehmigung der Medizinischen Fakultät
der Bayrischen Ludwig-Maximilians-Universität zu München

Referent: Professor Dr. Oberndorfer

Tag der mündlichen Prüfung: 4. Juni 1930

dz. Dekan: Geh. Rat Prof. Dr. Straub

Meinen lieben Eltern
in Dankbarkeit gewidmet

Digitized by the Internet Archive
in 2026

https://archive.org/details/IA40153721_0247

Im folgenden soll ein seltener Fall von Gallenwegsabnormität beschriebeen werden, der sich eigentlich als zufälliger Nebenbefund bei einer an Colon-Karzinum mit seinen sekundären Folgen gestorbenen Frau ergab. Um es gleich vorwegzunehmen: Es handelt sich um einen abnorm langen Ductus hepaticus und ebensolangen Ductus cysticus, um einen affallend kurzen Ductus choledochus und um eine weite, natürliche Kommunikation zwischen Duodenum und Gallenblase, deren Deutung, wie im folgenden ersichtlich ist, nicht sicher gegeben werden kann.

Daneben besteht eine Einbeziehung des Gallenwegsystems in die sekundären Krankheitserscheinungen der Patientin, was für die Beschreibung dieses Falles, wo neben der Abnormität noch krankhafte Veränderungen des gleichen Organes bestehen, Schwierigkeiten bereitet.

Durch einen Vergleich der Krankengeschichte mit der makroskopischen und mikroskopischeen Untersuchung des Falles soll das, was als sicher entwicklungsgeschichtlich bedingt angenommen werden kann, von dem trotz der Untersuchung zweifelhaft Gebliebenen getrennt werden. Denn es handelt sich, wie schon erwähnt, um zwei nebeneinander bestehende Befunde.

Es folgt zuerst die Krankengeschichte:

U. A. (80 Jahre) lag dreimal im Krankenhaus (1927, 1928 und 1929). Anamnese 1927: P. hat 5 erwachsene Kinder, 5 sind im Säuglingsalter gestorben. Der Mann der P. vor 23 Jahren an Nerven- und Nierenleiden gestorben. Menopause mit 51 Jahren. Keine Infectio veneria.

Vor 30 Jahren wurde „Sand" im Urin gefunden. Seitdem keine Harnbeschwerden mehr. Seit 25 Jahren leidet P. an Kopfschmerzen, im letzten Jahre manchmal an Schwindelzuständen. Nie Apoplexie oder Schwächen in den Extremitäten. Nie Sprachstörungen. P. war immer beleibt; im vorigen Jahr wog sie 196 Pfund. Seit 10 Jahren Altersstar auf beiden Augen. Seit $^1/_4$ Jahr beiderseits Ohrensausen. Seit 25 Jahren Nabelbruch. Seit 10 Jahren Schmerzen im rechten Waden und Kreuz. Das linke Bein ist zur Zeit fast schmerzfrei. Auch in Ruhe sind die Schmerzen vorhanden. Seit einer Woche kann P.

infolge der Schmerzen nicht mehr gehen, obwohl sie bis in die letzten Tage täglich in ihre Wohnung bis in den 4. Stock stieg, wobei sie allerdings stark schnaufen mußte. Keine deutliche Oligurie, auch keine Nykturie. Nie geschwollene Füße, früher große Varizen, die sich in den letzten Jahrzehnten etwas zurückgebildet haben. Starke Trockenheit der Fußhaut. Seit einem Monat Reißen im Mittelfinger, sonst keine Gichtanzeichen. Früher trank sie als Wirtin täglich bis 2 Maß.

Aus dem Status, der für die Arbeit ohne Belang ist: Abdomen: riesiges Fettpolster, typischer Hängebauch, hühnereigroße Nabelhernie. Striä, Milz und Leber, soweit bei der Fettmasse der Bauchdecken bestimmbar, nicht vergrößert. Als organischer Befund für die Rückenschmerzen ergab sich bei der Durchleuchtung eine arthritische Veränderung.

Urinbefund o. B. Wa.R. negativ. Blutdruck: 205/120. Die Krankengeschichte von 1928, als U. A. wegen ihrer Hypertonie ins Krankenhaus kam, ist ohne Belang.

Oktober 1929 kommt sie wegen starken Ikterus wieder ins Krankenhaus. Anamnese: Nach der Entlassung aus dem Krankenhaus hatte sie nur noch die Beschwerden an Beinen, Füßen und Rücken. Jetzt hat P. seit ca. 4 Wochen stinkendes Aufstoßen aus dem Magen wie bei faulen Eiern, Schwindelgefühl, starken Durchfall, keine Leibschmerzen. Wiederholtes Auftreten von Kältegefühl, Gänsehaut; mitunter Frösteln. P. hat kein Fieber gemessen. P. hat nie erbrochen. Seit 14 Tagen besteht bei ihr langsam zunehmende Gelbsucht, seit etwa 10 Tagen starker Juckreiz der Haut. Ihr Urin wurde braun, dann schwarz, ihr Stuhl ganz weiß. Seit einigen Tagen hohe Temperatur, weshalb sie ihren Arzt aufsuchte, der sie ins Krankenhaus überwies. Etwas Kopfschmerzen, Schlaf und Appetit sind schlecht. Stuhl seit 2 Tagen fest, war früher durchfällig. Gewicht etwas abgenommen. Wasserlassen o. B.

Vor ca. 10 Jahren sollen im Stuhl braune Steine abgegangen sein. Sie hätte schon einmal Gelbsucht gehabt; kann aber keine genauen Angaben mehr machen.

Status praesens: 80 jährige Frau in reichlichem Ernährungszustand. Haut und Schleimhäute stark ikterisch gefärbt. Haut etwas in Falten abhebbar. Subkutanes Fettpolster gut entwickelt. Muskulatur schlaff. Leichte Ödeme an den Füßen.

Kopf: Kein Klopf- und Druckschmerz, Augenbewegungen frei. Kein Nystagmus. Pupillen verzogen. Pupillenreaktion auf Licht und Konvergenz genügend. Pupillengebiet getrübt.

Mund: Zähne fehlen, Zunge wird gerade herausgestreckt, trocken, etwas belegt. Tonsillen etwas vergrößert, Pfröpfe. Rachen o. B.

Thorax: Breit und tief. Lungengrenzen hochstehend, schlecht verschieblich, über den abhängenden Partien, besonders rechts zahlreiche feuchte Rasselgeräusche. Über der ganzen Lunge hypersonorer Klopfschall. Rechts unten leichte Schallverkürzung. Venektasien. Herzgrenzen nach rechts 4,5 cm und links 12,5 cm. Spitzen stoßen nicht palpabel. Keine Pulsation, obere Grenze 2. I.C.R. Herztöne leise, erster Ton an der Spitze kaum zu hören. P_2 größer als A_2. Arterienror sehr rigid. Blutdruck 195/95. Puls stark gefüllt, regelmäßig und gleichmäßig.

Abdomen: Bauchdecken sehr fettreich, schlaff und schürenförmig herabhängend. Starke Tympanie. Leber drei Querfinger unterm Rippenbogen zu perkutieren. Auf der Haut und dem Rücken starke Kratzeffekte. Leber nicht sicher palpabel, keine besondere Druckschmerzhaftigkeit.

Extremitäten: Starke Varizenbildung beiderseits, Pedes plani. Haut besonders am linken Knöchel stark atrophisch.

Zentralnervensystem: Reflexe auslösbar. Keine pathologischen Reflexe. Dauernd kleinschlägiger Tremor an Armen und Beinen. Hämoglobin Shali 70%. Rote Blutkörperchen 3 500 000, weiße Blutkörperchen 23 200, davon 85% Segment und 15% Lymphozyten. Stuhl ist acholisch, Fettsäurenadeln und Fettröpfchen positiv.

Urin: Albumen opal, Aldehydkälte negativ, Sediment Ikteruszylinder.

23. 10: P. hat wiederholt Schüttelfröste, aber keine echten, dauern ungefähr 10 Minuten.

24. 10.: Rechts und links hinten Dämpfung in den abhängigen Partien der Lungen, zahlreiche feuchte und nicht feuchte Rasselgeräusche. Leber ist etwas größer als bei der Aufnahme. Es ist eine leichte Vorbuckelung etwas rechts unter dem sternalen Winkel zu palpieren. Tumor? Gallenblase?

25. 10.: P. verfällt zusehens. Pulmonaler Befund stärker.

26. 10.: Somnolenz der P.

27. 10.: Beim Aufrichten durch die Schwester fällt auf, daß sie die Beine stärker reflektorisch anzieht als früher. Wirbelsäule und Körper werden gerade gehalten und sind kaum abzubiegen. Starke Dämpfung beiderseits hinten unten, beiderseits vesiko-brochiales Atmen und Rasselgeräusche.

Zusammenfassung: Eine sichere Diagnose ist nicht zu stellen. Entweder handelt es sich um ein Karzinom an der Papilla vateri und zeitweise vollständigen Verschluß (Stuhlbefund spricht ebenfalls dafür;

Guajakprobe +++) oder um eine Cholelithiasis mit Choledochusverschluß und fraglichem Empyem der Gallenblase; eventuell Gallenblasen-Karzinom, Cholangitis sekundärer Natur.

28. 10.: Exitus.

Sektionsbericht von U. A., 80 Jahre (Hauptbuchnummer 6885/1929) S. 908—929.

Leiche einer mittelgroßen, sehr adipösen Frau, die für ihr Alter noch verhältnismäßig jung aussieht. Es besteht höchstgradiger Ikterus des gesamten Körpers. Alle Todesanzeichen sind deutlich ausgeprägt. Am Nabel eine fünfmarkstückgroße Vorwölbung mit etwas teigigem Inhalt, der sich in den Bauch zurückbringen läßt. Das Bauchdeckenfett hängt schürzenförmig bis zu den Inguinalgegenden. Ziemlich stark ausgeprägte Unterschenkelödeme beiderseits bei mäßig stark ausgebildeten Varizen. Bauchdeckenfettgewebe bis maximal 10 cm Dicke. Das fettreiche große Netz ist zum Teil schlauchartig seitlich eingerollt und liegt mit seinem Ende im Nabelbruchsack, ohne Verwachsungen mit der Bauchwand. Das große Netz und Mesenterium außerordentlich fettreich. Keine vermehrte Flüssigkeit in der Bauchhöhle. In der Gallenblasengegend bestehen leichte Verwachsungen mit der Colonflexur. Die Leber schließt mit dem Rippenbogen ab.

Die Gallenblase im Fettgewebe des Leberhilus verdeckt, nicht vergrößert, schlaff.

Zwerchfellstand beiderseits normal; die Darmschlingen zeigen überall glattes Serosa, nur im Bereich des Colon descendens in seinen mittleren Anteilen bestehen ausgedehnte Verwachsungen mit der seitlichen Bauchwand. Bei vorsichtiger Lösung gelangt man in einen taubeneigroßen, mit grünlich-rahmigem Eiter gefüllten Herd, der anscheinend mit dem Darmlumen zusammenhängt. Sonst zeigt der Darmtraktus nichts Besonderes. In der Brusthöhle bestehen flächenhafte, mäßig starke Verwachsungen der rechten Lunge in ihren oberen, seitlichen und rückwärtigen Anteilen. Der linke Pleuraraum ist frei. Der Herzbeutel zeigt reichlich aufgelagertes Fett, enthält wenig klare Flüssigkeit.

Lymphatischer Rachenapparat ist gut entwickelt, o. B., und Schilddrüse von mäßigem Kolloidgehalt, kaum vergrößert. Kehlkopf, Trachea, Oesophagus o. B., Bifurkationsdrüsen anthrakotisch. Beide Lungen sehr blutreich, besonders in ihren rückwärtigen und basalen Anteilen. Hier ist der Luftgehalt etwas vermindert, sonst sind sie überall lufthaltig und ohne besondere Veränderungen. Gefäße frei durchgängig. Bronchien o. B. Das Herz von entsprechender Größe, subepikardiales Fettgewebe ziemlich reichlich, die Muskulatur beider Herzkammern von gehöriger Dicke, braunroter Farbe, ohne pathologische Einlagerungen. Der Klappenapparat ein wenig rigide, über den Aortenklappen finden sich

einige gelbliche, zum Teil mit Kalk verhärtete Plaques. Dann ist die Aorta im aufsteigenden Teile wieder glatt. Im Arcus finden sich wieder ausgedehnte gelbe kalkige Wandveränderungen, die auch in der Aorta abdominalis periphea an Mengen zunehmen und sie hier in ein starres Rohr umwandeln. Klappenapparat des Herzens sonst intakt. Die Coronargefäße zeigen ziemlich reichlich starre, gelbliche, zum Teil verkalkte Wandveränderungen, doch sind sie noch gut durchgängig. Die Milz ist gering vergrößert, weich, Pulpa abstreifbar und etwas gequollen, dunkelrot violett.

Leber, Magen, Duodenum werden im Zusammenhang herausgenommen. Magen- und Duodenalschleimhaut zeigen aufgeschnitten normalen Befund.

Bei Druck auf den Gallenblasenhals fließt ohne Mühe reichlich klare, gelblich wäßrige Gallenflüssigkeit aus der Papilla duodenalis. Etwa zweifingerbreit hinter dem Pylorus finden sich in der Duodenalwand eine linsengroße und eine etwa haselnußgroße Fistel, welche von glatter Schleimhaut ausgekleidet sind und in ganzer Breite frei mit der Gallenblase in Verbindung stehen. Eine Narbenbildung oder Unregelmäßigkeit in der Schleimhaut ist nirgends festzustellen; der Übergang ist glatt, nirgends eine Verdickung oder Verzerrung makroskopisch zu erkennen. Auch die Präparation der Gallenwege weist Besonderheiten auf. Von der Papille führt ein etwa für einen Bleistift durchgängiger Gang direkt in die Leber. Es ist der Ductus hepaticus. Etwa 1 cm oberhalb der Papillenmündung findet sich eine zirkuläre geringe Verhärtung und Stenosenbildung an diesem Gang. An dieser Stelle geht ein zweiter Gang ab, dessen Kaliber etwa dem normalen Ductus choledochus entsprechen würde. Bei Sondierung dieses Ganges gelangt man unmittelbar in die Gallenblase; es verläuft also der Ductus cysticus weitgehend getrennt vom Ductus hepaticus; ihre Vereinigung erfolgt erst dicht oberhalb der Papilla Vateri zu einem gemeinsamen Gang, dem hier ganz kurzen Ductus choledochus. Die Vereinigung befindet sich im Bereich einer mäßig deutlichen zirkulären Stenose. Auf der Schnittfläche findet sich hier und im anliegenden Pankreaskopfgewebe wenig vermehrtes Bindegewebe, sonst sind makroskopisch kaum Veränderungen festzustellen. Der Ductus pancreaticus ist sondierbar, frei durchgängig und mündet noch unterhalb der Einmündung des Cysticus in den kurzen Choledochus. Die Gallenblase, deren Schleimhaut glatt ist und die keine Konkremente enthält, weist also an beiden Enden Abflußwege auf, seitlich durch den Ductus cysticus, medialwärts durch breite Kommunikationen oder Fistelbildungen ins Duodenum.

Das Pankreas ist auf der Schnittfläche makroskopisch ohne bemerkbare Veränderungen.

Die Leber zeigt, besonders in ihrem linken Lappen, oberflächliche, gelbe, weiche Höcker, bei deren Einschneiden reichlich Eiter ausfließt. Auf der ganzen Schnittfläche zeigt die ganze Leber diffus im Parenchym zerstreut noch zahlreiche weitere linsen- bis haselnußgroße solche Eiterherde. Gehäufte und bis haselnußgroße solche Abszesse finden sich auch im linken Leberlappen, besonders reichlich nahe seiner Oberfläche. Entlang den übrigen Gallenwegen sind eitrige Veränderungen makroskopisch nicht festzustellen.

Der übrige Darmtraktus zeigt bis auf die Veränderungen im Colon descendens keinen besonderen Befund; hier jedoch im Bereich der ausgedehnten Verwachsungen, im Bereich der seitlichen Bauchwand, bei deren Lösen ein großer Eiterherd freigelegt wurde, findet sich im aufgeschnittenen Darm eine handtellergroße vollständig jauchig zerfallende schmierig-eitrige Geschwulst, die in Fingerbreite die Darmwand perforiert hat und zu dem paracolischen, durch Verwachsungen abgedeckten Eiterherd führt. Im unteren Dickdarm findet sich spärlicher, jedoch deutlich etwas acholischer breiiger Stuhl. Die Präparation der mesenterialen Venen und der Pfortader ergab frei durchgängige Gefäße.

Nebennieren mäßig lipoidreich. Die linke Niere ist um gut ein Drittel kleiner als die rechte, sie zeigt narbige und höckrig veränderte Oberfläche in mäßiger Ausdehnung, im ganzen stark reduziertes Parenchym und einzelne bis gut haselnußgroße wäßrige Cysten an ihrer Oberfläche. Das Hilusfettgewebe ist etwas vermehrt.

Die rechte Niere zeigt nur vereinzelte geringe narbige Veränderungen. Im übrigen ist ihre Oberfläche ziemlich glatt, jedoch das ganze Parenchym im ganzen deutlich verschmälert und das Hilusfettgewebe etwas gewuchert. Ureteren, Harnblase o. B. Im Uterus cavum ein blaßrötliches Polypchen. Genitalien o. B. Die Schenkelgefäße frei durchgängig.

Der knöcherne Schädel o. B. Hirnkonvexität zeigt geringe Atrophie der Windungen, Hirnbasis zeigt mäßig reichliche eitrige Beläge, ebenso finden sich im Bereich der rechten Kleinhirnhemisphärenbasis seitlich eitrige Auflagerungen. Die Hirngefäße der Basis sind von reichlichen gelben und kalkigen Wandveränderungen durchsetzt.

Anatomische Diagnose: Handtellergroßes, jauchig-eitrig zerfallendes Karzinom in den mittleren Anteilen des Colon descendens mit Perforation der seitlichen Darmwand, abgekapselter paracolischer Abzeß in diesem Bereiche. Zahlreiche metastatische Abszesse in der Leber, besonders in ihrem linken Lappen. Mißbildung der Gallenwege: getrennter Verlauf des Ductus hepaticus und Ductus cysticus fast bis zur Papilla Vateri. Mäßige Stenose etwa 1 cm oberhalb der Papille an der Einmündungsstelle des Ductus cysticus. Starke Erweiterung des ganzen

Ductus hepaticus, breite Kommunikation der Gallenblase mit den Duodenum.

Ikterus universalis.

Weiche Milz. Eitrige Meningitis, vor allem der Hirnbasis. Atherosklerose der Brustaorta 2.—3. Grades und der abdominalen Aorta 3. bis 4. Grades. Coronarsklerose. Atherosklerose der basalen Hirngefäße. Senile Schrumpfniere beiderseits bei Hypoplasie der linken Niere. Hypostase in beiden Lungen. Adipositas universalis. Uteruspolyp.

Zur Veranschaulichung der Verhältnisse an den großen Gallenwegen mögen die beiliegenden Schematas dienen.

Nach dem Sektionsbericht ist die P. an ihrem Karzinom im Colon descendens und den metastatischen Abszessen in der Leber gestorben. Die mikroskopische Betrachtung der Schnitte der Leber ergab eine typische akute Cholangitis der Leber, die den starken Ikterus erklärt.

Das Ungewohnte an den Gallenwegen besteht hier erstens in ihrer tiefen Vereinigung von Ductus hepaticus und Ductus cysticus, die beide infolgedessen außergewöhnlich lang sind. Der Ductus hepaticus mißt etwa 8 cm, der Ductus cysticus gleichfalls 8 cm. Zweifellos handelt es sich hier um eine entwicklungsgeschichtlich bedingte Sonderheit. Die Kenntnis des Vorkommens solcher Abnormität ist für den Chirurgen insofern von praktischer Wichtigkeit, als die Verwechslung eines solch weiten Ductus hepaticus nach Länge und Lage mit dem Ductus choledochus möglich ist.

Das früher etwas unklare Verhältnis von Ductus cysticus und Ductus hepaticus zueinander wurde erstmalig von R u g e am Menschen systematisch untersucht, wie es früher R e x an Tieren vornahm. R u g e interessiert vor allem die Verlaufsrichtung der beiden Gallenwege zuzueinander und er prüfte diese Verhältnisse an 43 mit Mastixlösung injizierten Präparaten. Sein Untersuchungsergebnis war die Aufstellung von drei Verlaufstypen: die spitzwinklige Einmündung des Cysticus in den Hepaticus, der Parallelverlauf der beiden Gänge und der spiralige Verlauf des Ductus cysticus um den Hepaticus (mit linksseitiger Einmündung). Gewissermaßen als Nebengewinn fielen dabei die Erwähnungen über die E i n m ü n d u n g s s t e l l e n des Cysticus in den Hepaticus ab. 3 mal mündete bei ihm der Cysticus in die Vereinigungsstelle der Hepatici ein, so daß ein Ductus hepaticus communis fehlte.

K u n z e untersuchte daraufhin gleichfalls die Lage und Verlaufsverhältnisse der großen Gallenwege an 39 Fällen; dabei kam er gleichfalls zur Aufstellung von drei Typen: der spitzwinkligen, parallelen und der linksseitigen Einmündung des Cysticus in den Hepaticus (die beiden ersten Typen münden rechts ein). Er negiert den spiraligen Verlauf R u g e s. Unter den 39 Fällen fand er 20 mal spitzwinklige Einmün-

Halbschematische Zeichnung.

(Ductus hepaticus und D. choledochus sind aufgeschnitten.)

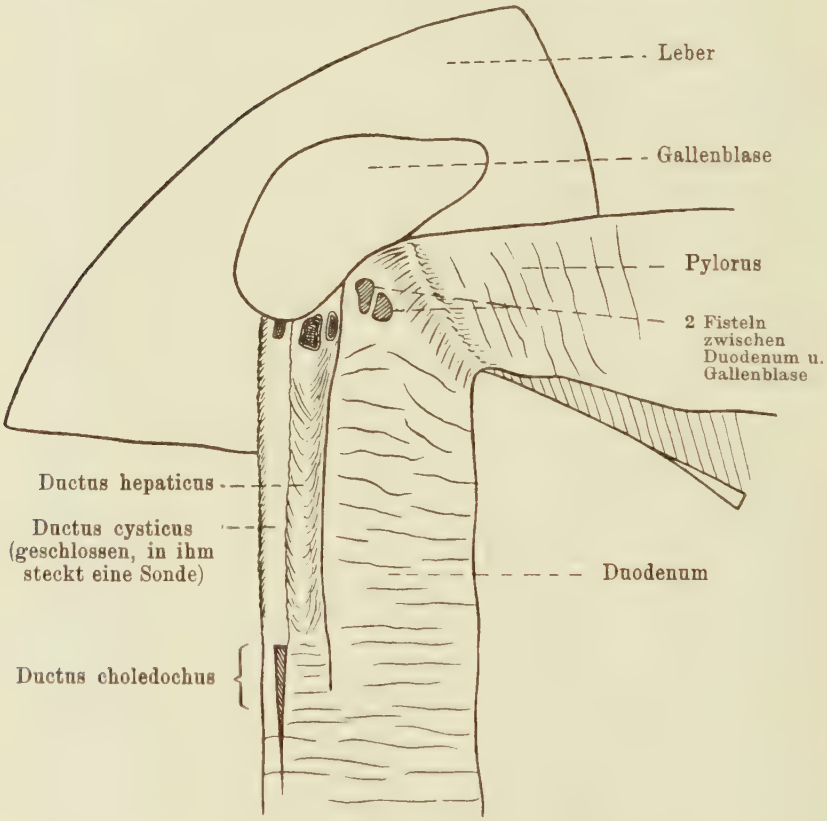

Ganzschematische Zeichnung.

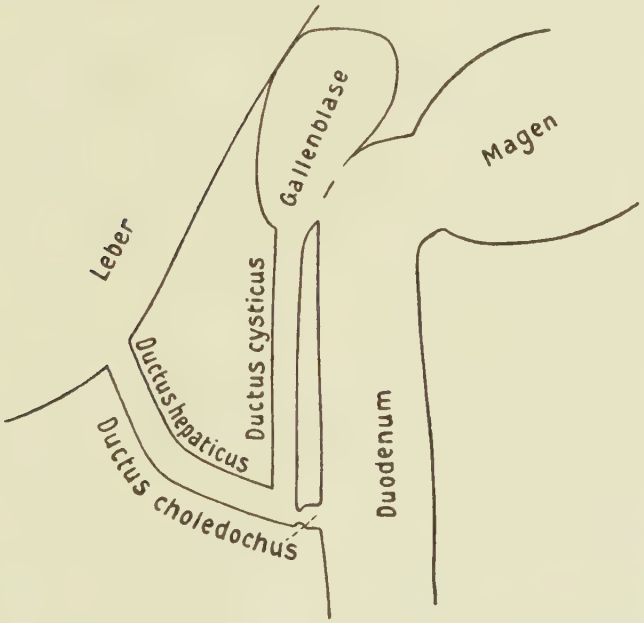

dung, 19 mal parallelen Verlauf. Kunze sagt: „Die tiefe Einmündung des Ductus cysticus in den Choledochus und seinen zum Hepaticus parallelen Verlauf habe ich öfter beobachtet. In solchen Fällen ist eine Verletzung des Ductus hepaticus bei der Ektomie sehr leicht möglich." „Eine besondere Länge des Ductus cysticus etwa bis in die Pankreassubstanz hinein habe ich im Gegensatz zu Ruge und Poivier nicht konstatieren können." Kunze fand den Ductus cysticus durchschnittlich 3,3 cm lang. Den parallelen Verlauf erwähnen nach Kunze noch ausdrücklich Delbet, der ihn für den normalen Verlauf hält, und Kehr, der in seinen 59 bemerkenswerten Operationen am Gallensystem vom Cysticus sagt, daß er sehr eng sei und oft tief in den Ductus choledochus münde und an diesem 3—4 cm parallel verlaufe.

Eisendraht stellte Nachprüfungen an 100 Fällen an und fand bei 75 normalen (spitzwinkligen), bei 17 parallelen und bei 8 medial einmündenden Verlauf. Vom Parallelverlauf spricht er dann, wenn Cysticus und Hepaticus länger als 5 cm nebeneinander herlaufen. Es wird wohl nach Pallin so sein, daß wir bei einer kurzen Länge des Cysticus die spitzwinklige Einmündung, bei einer größeren Länge den parallelen Verlauf zu erwarten haben. Dafür spricht auch unser Fall, bei welchem, wie aus dem halbschematischen Bild zu ersehen ist, ein ausgesprochen paralleler Verlauf vorliegt. Cysticus und Hepaticus gehen fast 7 cm lang nebeneinander her.

Die Arbeiten über die Verlaufsrichtung hatten bei der Entdeckung der Mannigfaltigkeit der Einmündungsstellen der Gallenwege, die von den Hepaticusästen bis in den untersten Abschnitt des Choledochus wandern kann, das Interesse für die Konfluenzstelle von Hepaticus und Cysticus wachgerufen.

Pallin untersuchte an Hand von 45 Fällen die Hepatico-cysticus-Konfluenz, wobei er 18 mal hohe und 27 mal niedere Konfluenz fand. Dabei versteht er unter hoher Konfluenz die Einmündung 1 cm und mehr oberhalb des oberen Duodenalrandes, und unter niederer Konfluenz diejenige in gleicher Höhe oder niederer als den oberen Duodenalrand. Er untersuchte so die Fälle Ruges nach und fand dabei $^1/_3$ hohe, $^2/_3$ tiefe Fusion, bei Kunze 20 hohe und 19 tiefe, bei Decomps (zit. nach Kehr) 32% hohe, 68% tiefe Fusionen. Pallin kommt somit zur überraschenden Tatsache, daß die niedere Konfluenz die normale und die hohe eine, wenn auch häufige Ausnahme ist. Unter den 27 niederen Einmündungen Pallins fanden 16 oberhalb des oberen Duodenalrandes, 11 hinter dem Duodenum und 5 dicht oberhalb des Pankreas statt. Die Nachmessungen der Gallenweglängen ergaben als Durchschnittslängen:

Bei Pallin:

Ductus hepaticus 3,7 cm (min. 1 cm, max. 10 cm)
„ choledochus 6,3 cm (min. 4 cm, max. 10 cm)

Bei Kunze findet man als Durchschnittsmaß:

Ductus hepaticus 3,4 cm (beim Kind 2,1 cm)
„ choledochus 7,2 cm (beim Kind 4 cm).

Eine ähnliche, sogar bessere Einteilung der Konfluenz als bei Pallin finden wir in Kehrs Chirurgie der Gallenwege. Kehr teilt den Choledochus bzw. Hepaticus in eine Pars supra duodenalis, retroduodenalis und pancreatica, die etwa je 2,5 cm messen.

Eine Vereinigung in der Pars pancreatica fand Pallin bei einem 6jährigen Kind, dessen Hepaticus 4 cm und Choledochus 2 cm lang waren. Noch einen zweiten Fall erwähnt er, allerdings ohne genauere Angaben. Auch in unserem Falle findet die Konfluenz im Pankreasgewebe, unmittelbar vor der Papilla Vateri statt, so daß der Choledochus nur 1 cm lang ist. Eine solche Kürze des Choledochus wurde in der Literatur noch nicht erwähnt.

Die Gesamtlänge des Hepatico-Choledochus ist im großen und ganzen immer gleich; nach Pallin im Mittel 10 cm (min. 8 cm, max. 12 cm). In unserem Falle ist die Gesamtlänge etwa 9 cm. Mit seinem kurzen Choledochus stellt er ein Extrem in der großen Variationsreihe der Konfluenzstellen dar. Für die Reichhaltigkeit der Gallenwegsvarietäten, die ohne Mißbildung einhergehen, finden sich außer den obenerwähnten noch andere Belege. Pehler beschreibt in einem Beitrag zu den Abnormitäten der Gallenwege 2 Fälle einer abnormen Hauptverzweigung des Ductus hepaticus, die beide Male sehr tief lagen und im ersten Falle zu einer vorübergehenden Verwechslung eines Zweiges des Ductus hepaticus mit dem Ductus cysticus führten. In diesem Fall vereinigten sich die beiden Hauptäste auffallend tief, etwa 3 cm von der Leberpforte entfernt. Etwa 4,5 cm von der Papilla duodenalis entfernt erfolgte der Abgang des Ductus cysticus.

Im folgenden seien die Verlaufsmöglichkeiten der Gallenwege, wie sie bis jetzt in der Literatur erwähnt wurden, schematisiert (siehe S. 16).

Pallin untersuchte an 13 Föten die Hepaticus-cysticus-Entwicklung. Darüber sagt er: „Diese kleine embryologische Untersuchung hat also gezeigt, daß die großen Variationen in der Lage der Hepaticus-cysticus-Konfluenz, welche bei Erwachsenen vorkommen, sich schon in einem sehr frühen Stadium des fetalen Lebens finden: im Beginn des 3. oder in gewissen Fällen schon Ende des 2. fetalen Monats. In derselben Zeit ist ein — kürzerer oder längerer — Parallelverlauf des Ductus cysticus die Regel und die Fälle mit Andeutungen von Spiral-

verlauf, wie auch mit Cysticuseinmündung auf der vorderen Seite, kommen schon in diesem Stadium vor." (Interessant ist, daß bei seinen fetalen Wachspräparaten der Ductus cysticus anfänglich länger ist als der Ductus hepaticus. Dieses Ergebnis seiner Untersuchungen dürfte insofern nicht überraschen, als die Ausbildungen aller Gangsysteme im Körper schon frühzeitig ausdifferenziert werden.)

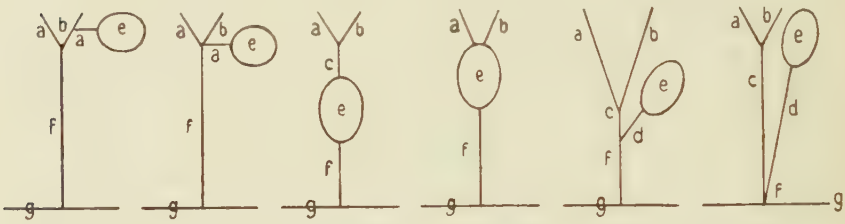

I.	II.	III.	IV.	V.	VI.
Rex Typus I.	Rex Typus II.	Crucknell: 1 Fall.	Kehr: 1 Fall.	Pehler: 1 Fall.	Fall U. A.
Kehr: 1 Fall.	Ruge: 3 Fälle; Kehr: 4 Fälle.				

a linker Hepaticus-Ast
b rechter Hepaticus-Ast
c Ductus hepaticus communis
d Ductus cysticus
e Gallenblase
f Ductus choledochus
g Duodenum

Eigenartiger ist die zweite Abnormität unseres Falles: die Kommunikation zwischen Duodenum und Gallenblasenfundus. Auffallend ist, daß zwei solche Verbindungen zwischen Gallenblase und Duodenum bestehen, die durch eine mit Schleimhaut überkleidete Spange getrennt waren. Da kein Schleimhautdefekt an diesen Fisteln zu sehen und keine Verdickung im Bindegewebe, also keine Entzündungserscheinungen zu fühlen waren, lag der Gedanke nahe, daß es sich hier um eine entwicklungsbedingte Abnormität handelt. Es finden sich aber weder in den Lehrbüchern noch in den entwicklungsgeschichtlichen Tafeln von Kollmann irgendwelche Andeutungen, daß sich die Gallenblase auch von einer anderen Stelle als dem Ductus cysticus her entwickle. Das gleiche war auch bei den 13 Föten Pallins der Fall.

Dagegen ist bekannt, daß sich zuweilen durch direkten Durchbruch von Gallensteinen aus der Gallenblase ins Duodenum permanente Fisteln bilden. Sollten diese Kommunikationen am Ende Fisteln sein? Es bleibt uns nur die Bemerkung aus der Krankengeschichte: „Vor

10 Jahren hätte die Patientin schon einmal Gelbsucht gehabt und braune Steine seien im Stuhl abgegangen.“ Ein einziges Mal also nur findet sich in der Anamnese ein Hinweis auf ein früher stattgehabtes Gallenleiden. Allzuviel ist mit der Bemerkung nicht anzufangen, aber immerhin könnte sie mit zur Erklärung über die Entstehung der Kommunikation helfen.

Um darüber Näheres zu erfahren, machte ich mikroskopische Schnitte von der Übergangsstelle vom Duodenum in den Gallenblasenfundus.

Mikroskopischer Befund: Leider fehlt das Epithel. Das Duodenum zeigt das charakteristische Bild mit seinen Brunnerschen Drüsen, die in der Gallenblase unter der Übergangsstelle fehlen. Die Tunica muscularis schlägt sich an der Kommunikationsstelle, wo die Muskulatur an allen Schnitten eine Verwerfung zeigt, um und wird in der Gallenblase wesentlich dünner. Eine glatte Kontinuität zwischen Gallenblasen- und Duodenummuskulatur ist in keinem Schnitt zu sehen, was wahrscheinlich daran liegt, daß sie überall schräg getroffen wurde. Die Gallenblasenwand weist keine Besonderheiten auf. Das ganze Bindegewebe einschließlich der Adventitia ist locker und von normaler Breite. Nirgends zeigt sich eine Verdickung oder Infiltration. Es läßt sich also keine akute oder chronische Entzündung oder deutliche Narbe nachweisen.

Leider ließ sich auch durch diese Untersuchung keine sichere Entscheidung über die Genese der Kommunikation fällen, da in 10 Jahren auch entzündliche Prozesse und ihre Folgezustände sich rückbilden können, so daß die Frage, ob hier nicht doch eine als Mißbildung aufzufassende Kommunikation bestand, nicht ganz zu verwerfen ist. Immerhin glaube ich eher an eine vor Jahren infolge Durchbruch des entzündeten Gallenblasenfundus mit seinen Steinen ins Duodenum entstandene Fistel. Denn das würde auch zur Erklärung der Stenose passen, die am Anfangsteil des Choledochus gefunden wurde. Makroskopisch fühlte sie sich hart an und sah im Durchschnitt scharf begrenzt aus. Der mikroskopische Schnitt ergab folgendes Bild: (Die Schnitte gingen durch die ganze Wand des Ductus choledochus, der noch zum Teil im Pankreas lag.) Die Übersicht zeigt, daß die ganze Choledochuswand beträchtlich verdickt ist. Diese Verdickung besteht aus Muskulatur und reichlich Bindegewebe, wie die van Gieson-Färbung zeigt. Zwischen den Pankreas und der Choledochuswand liegt eine lockere Schicht von Bindegewebe mit größeren Gefäßen. In der Choledochuswand sind reichlich vorhandene, in verschiedener Richtung getroffene Drüsengänge zu sehen, die mit hohem Zylinderepithel ausgekleidet sind. Auffallend ist eine kleinzellige Infiltration

an sehr vielen Stellen der Choledochuswand, sowohl in Lumennähe in der Mucosa als auch im verdickten Bindegewebe. Bei stärkerer Vergrößerung stellt sich diese Infiltration als aus Lymphozyten und Fibroblasten bestehend dar.

Das Bild einer akuten Entzündung mit seinen Hämorrhagien fehlt. Es handelt sich also nach diesem Bild um eine chronische bzw. Residuen einer akuten Entzündung. Nirgends fanden sich karzinomatöse Entartungen. Der anfängliche Verdacht, daß es sich hier um ein zweites primäres Karzinom als Ursache der Stenose handelt, erwies sich als nicht richtig. Vielleicht steht die im mikroskopischen Schnitt sichtbare Infiltration im Zusammenhang mit der Cholangitis, die das ganze Gallensystem in toto ergriffen hatte. Die Dicke der Stenose aber spricht für einen älteren Prozeß, der in Zusammenhang mit der Fistel und der gleichmäßigen Erweiterung des Ductus hepaticus stehen könnte. Woher kommt die Stenose?

Eulenburg sagt: „Meistens ist es der Reiz der Gallensteine, der die veranlassende Ursache einer Stenose bildet." Und nach allgemeiner Anschauung sind die entwicklungsgeschichtlich abnormen Stellen zu Läsionen besonders disponiert. Berg sagt in seinen Beiträgen zur Kenntnis gutartiger Stenosen der Gallenwege durch andere Ursachen als Steine, daß „Stenosen ohne Steine sehr selten sind". Derselbe Autor bespricht als Ursachen außer Steinen: Typhus der Gallenblase, traumatische Läsionen (durch Operation) und angeborene Mißbildungen. Die beiden ersten Ursachen schließt in unserem Fall die Anamnese aus, die letzte kommt nicht in Frage, da sie stets mit einer langen Vorgeschichte von Ikterusanfällen nach Bergs Erfahrungen verknüpft sind. Als letzte Ursache beschreibt Berg einen Fall von Stenosierung des rechten Hepaticus-Hauptastes von einer chronischen Cholangitis ausgehend. Unsere Patientin litt aber durchaus nicht an der chronischen Cholangitis, sondern symptomlos sollen früher Gallensteine abgegangen sein, so daß die größte Wahrscheinlichkeit der Ursache für die im Oddischen Sphincterteil gelegene außerordentliche Enge für ein altes Steinleiden und Steinabgänge durch den Ductus cysticus spricht, wenn auch bei der Sektion keine Steine gefunden wurden.

Da das Gallenwegpräparat lange in Formol lag, konnte keine Einordnung mehr in die von Lütkens aufgestellten Alters- und Konstitutionstypen vorgenommen werden. Was die Funktion unserer Gallenwege betrifft, so durfte diese nicht gestört gewesen sein, da sich das Choledochus-Lumen an der Stenose bei der Sektion noch so weit durchgängig fand, daß ein guter Galleabfluß möglich war. Erst ante mortem trat wohl durch die Schleimhautschwellung im Bereich der Stenose und des Ductus cysticus verursacht eine Acholie ein. Vorher bestand

keine mechanische Verlegung der Gallenwege von außen oder innen (mit der einzigen Ausnahme vor 10 Jahren) oder eine Motilitätsneurose im Sinne Lütkens, die sich in Schmerzen in der Gallenblasengegend oder im Ikterus früher hätten bemerkbar machen müssen. In der Anamnese fehlen derartige Anfälle.

Um es zusammenzufassen: es handelt sich in diesem Fall:

1. um eine Stenose im Anfangsteil des Ductus choledochus;
2. um zwei Kommunikationen zwischen Duodenum und Gallenblase, deren Genese nicht sicher angegeben werden kann. Die Wahrscheinlichkeit spricht für eine Entstehung auf entzündlicher Basis gleichzeitig mit der Bildung jener Stenose auf Grund eines Steinleidens vor 10 Jahren;
3. um einen langen Parallelverlauf von Ductus hepaticus und Ductus cysticus, etwa 7 cm lang, ihre tiefe Konfluenz im Pankreasgewebe und eine auffallende Kürze des Ductus choledochus von 1 cm.

Herrn Professor Oberndorfer, dessen Liebenswürdigkeit ich dieses besprochene Präparat verdanke, sowie für das Entgegenkommen Dr. Pürckhauers, welcher die mikroskopischen Präparate mit mir durchsah, gestatte ich mir meinen besten Dank auszusprechen.

München, im März 1930.

Literatur.

Berg, J.: Beiträge zur Kenntnis gutartiger Stenosen durch andere Ursachen als Gallensteine. Arch. f. klin. Chir. Bd. 103, 1914, S. 536.

Budde, Max.: Verkümmerung und Variation an den Gallenwegen und ihre praktische Bedeutung. Arch. f. klin. Chir. Bd. 128, 1924, S. 586.

Crucknell: Transact of the patholog. Soc. of London 1871 Vol. 22 P. 163. (zit. bei Kunze.)

Eisendraht: zit. bei Pallin.

Eulenburg: Enzyklopädie 4. Aufl. Bd. 5 S. 307. (zit. bei Berg.)

Kehr: Neue deutsche Chirurgie Bd. 8, 1913.

Kollmann: Handbuch der Entwicklungsgeschichte des Menschen. 1907.

Kunze: Beiträge zur Chirurgie und Anatomie der Gallenausführungsgänge. Beiträge zur klin. Chirurgie Bd. 72, 1911, S. 491.

Lütkens: Aufbau und Funktion der extra-hepatischen Gallenwege. 1926.

Pallin: Über die Lage der Hepaticus-cysticus-Konfluenz und den Verlauf der extra-hepatischen Gallenwege. Beiträge zur klin. Chir. Bd. 120, 1921, S. 84.

Pehler, Joh.: Beiträge zu den Abnormitäten der Gallenwege. Beiträge zur klin. Chir. Bd. 92, 1924.

Rex: Morphologisches Jahrbuch Bd. 14, 1888. (zit. bei Kunze.)

Ruge: Beiträge zur chir. Anatomie der großen Gallenwege. Arch. f. klin. Chir. Bd. 87, 1908.